

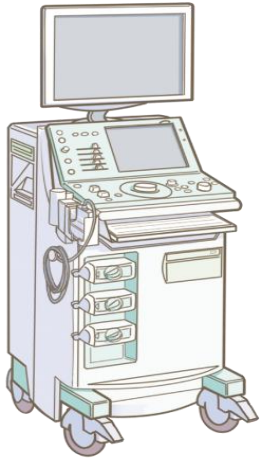
実験のスケジュール

検査学5 エコー実験 2026

「班わけ」

A~H

各班5人

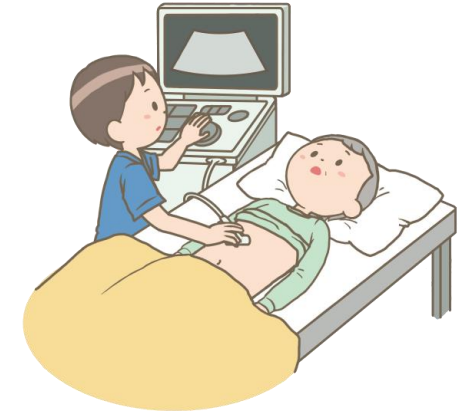


持物	タブレットとか
	筆記具（できれば鉛筆）
	着替えやすい服装
	（実際に撮るのでめくりやすい服装で）

5/29		GE		HITACHI	
	18:10~18:50	A	B	E	F
	18:50~19:30	C	D	G	H
	装置入れ替え				
	19:40~20:20	E	F	A	B
	20:20~21:00	G	H	C	D
	後片付け				

6/5		GE		HITACHI	
	18:10~18:50	G	H	C	D
	18:50~19:30	E	F	A	B
	装置入れ替え				
	19:40~20:20	C	D	G	H
	20:20~21:00	A	B	E	F
	後片付け				

検査学5 エコー実験 2026



1日目の実験 (5/29)

- ファントムを使って操作に慣れる
- 頸部×3枚、腹部基本A・肝臓 胆のう×12枚

2日目の実験 (6/5)

- 腹部基本B・肝 胆 腎 すい ×16枚

についてレポート

合計31枚

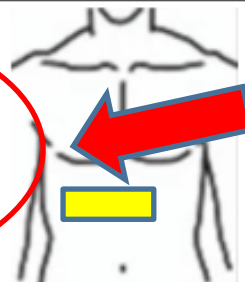
提出期限：6/12の授業開始時に回収

レポートについて

レポートの書き方

撮られた人の名前

何が見えているのか

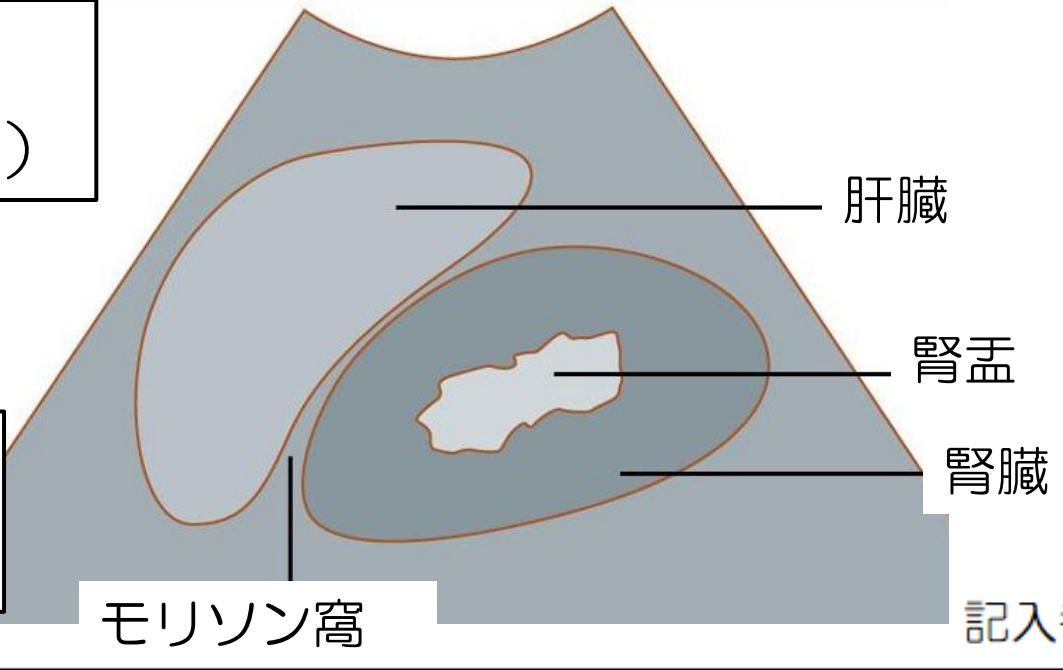
班名：	被験者：	検査部位：
体位：	プローブ位置：	
呼吸：		
角度：		
エコー画像のシェーマ		

プローブの位置を
言葉と図形で
必ず記入

プローブをあてた角度
(頭尾方向に倒すとか)

エコー画像のスケッチ
解剖学的構造名
を丁寧に描く

雑な時は
やり直しやで



スケッチを描いた
人の名前

記入者名：

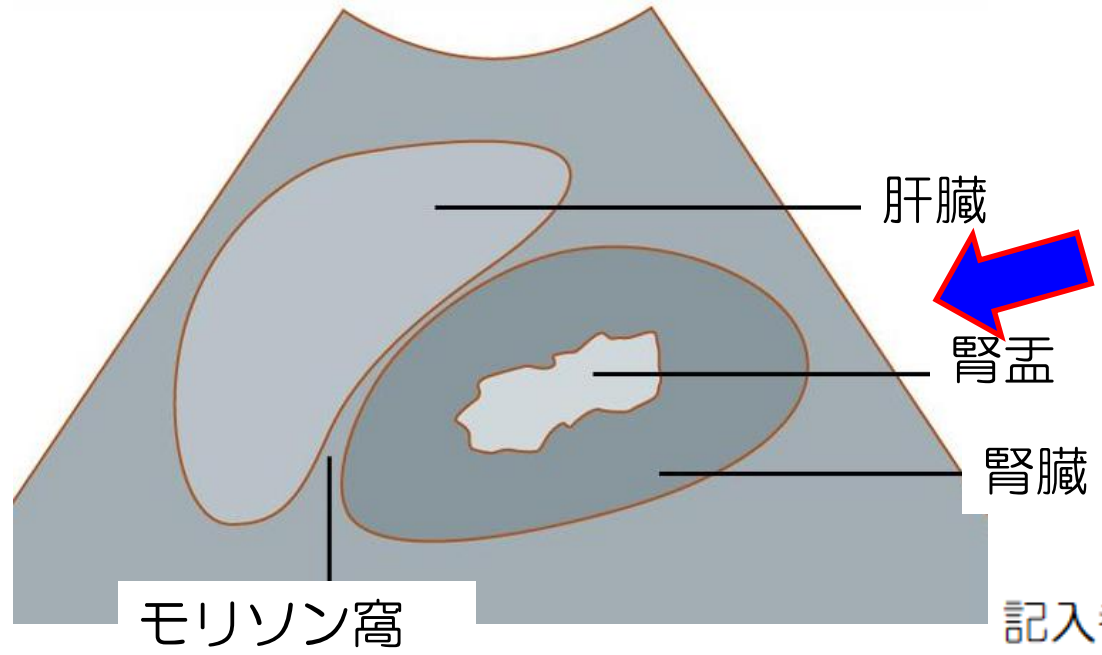
レポートの書き方

心窩部縦走査 「すい臓と上腸間膜動脈」
 レポート09

見えてる	肝臓	すい臓
	大動脈	SMA

班名：	被験者：
体位：	
呼吸：	
角度：	

エコー画像のシエーマ



「見えてる」にある
 解剖学的構造名
 を全部書き込む

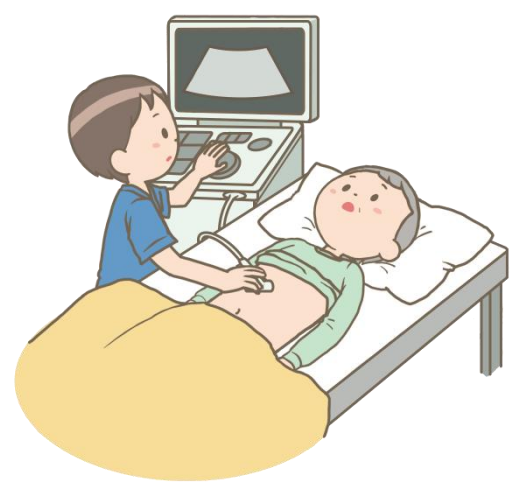全部正解で
 「得点十」!

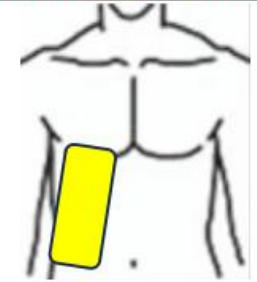
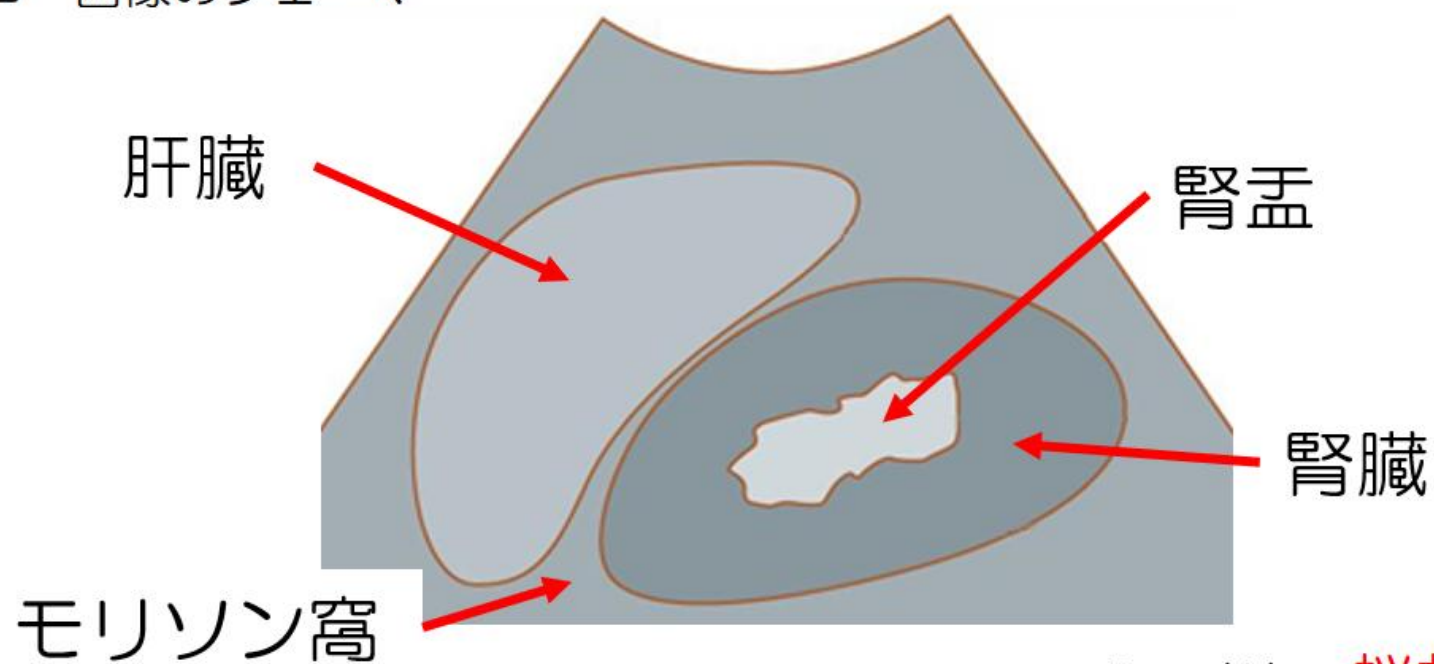
記入者名：

レポートの書き方

記入例

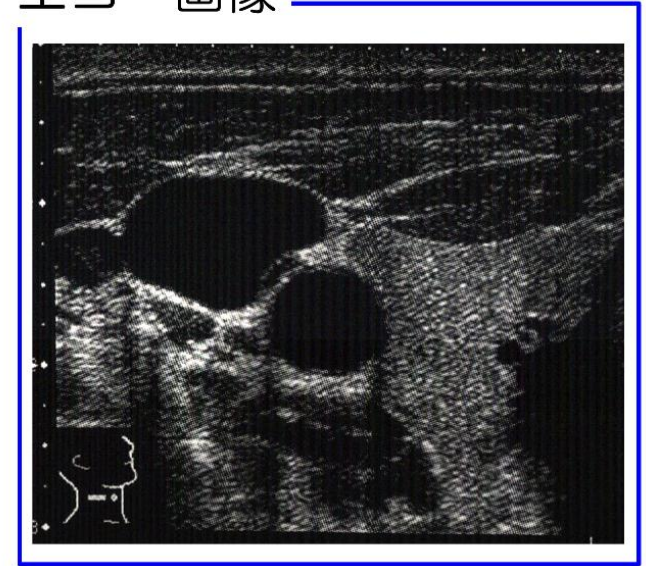
チームの全員の点数に
なるし丁寧だね！



班名：記入例	被験者：山本	検査部位：脾臓と左腎臓
体位：仰臥位	プローブ位置： 右肋間 	
呼吸：吸気		
角度：頭尾方向に倒す		
エコー画像のシェーマ  <p>肝臓 腎盂 腎臓</p> <p>モリソン窩</p>		
記入者名：桜井		

あとで描くレポート用に、

- エコー画像（これを提出）
- その時の体位、呼気吸気
- プローブの角度、あてた場所 とか



いろいろな角度から写真を撮っとく

各チーム40分ずつで交代



基本的なこと

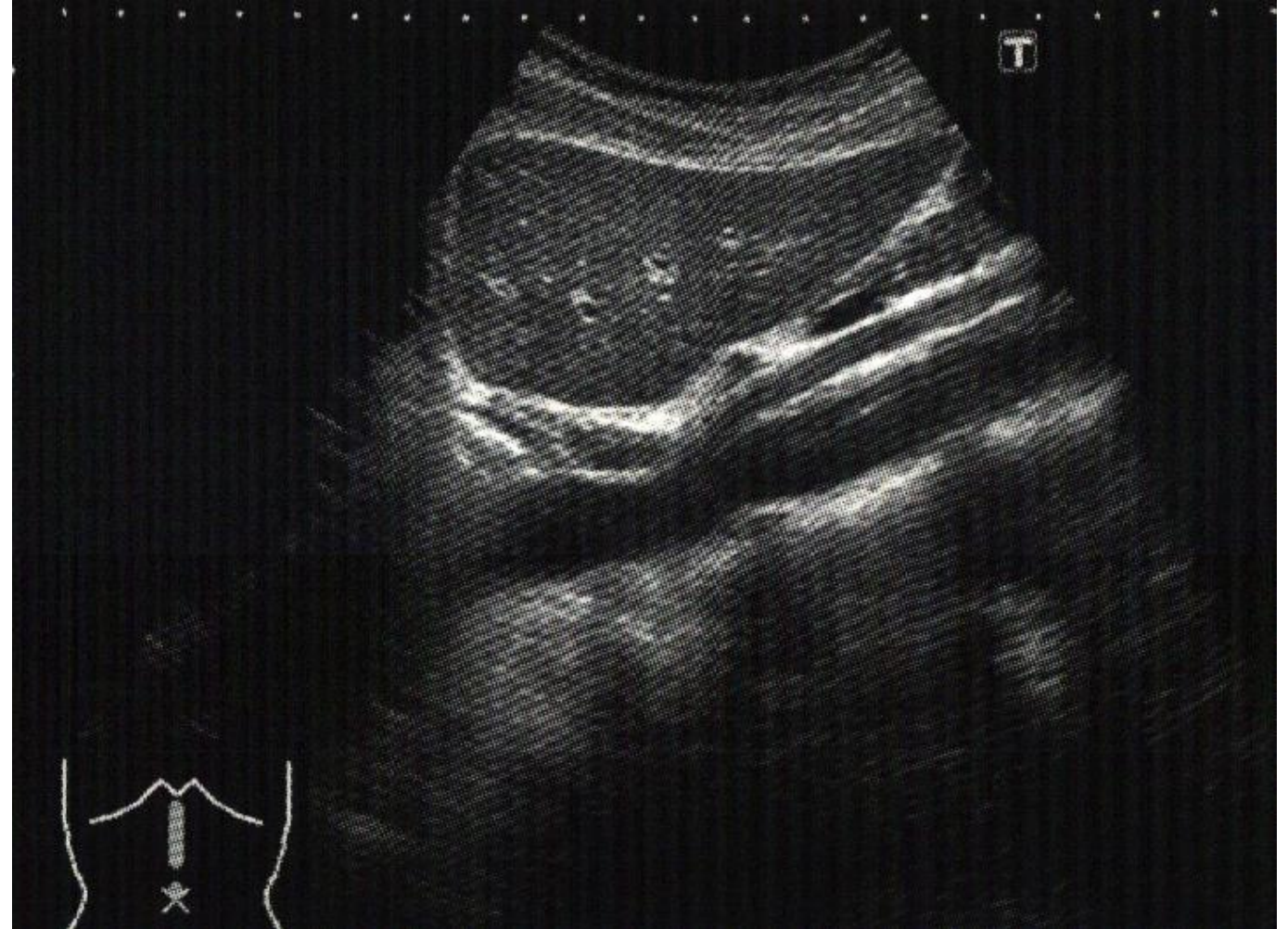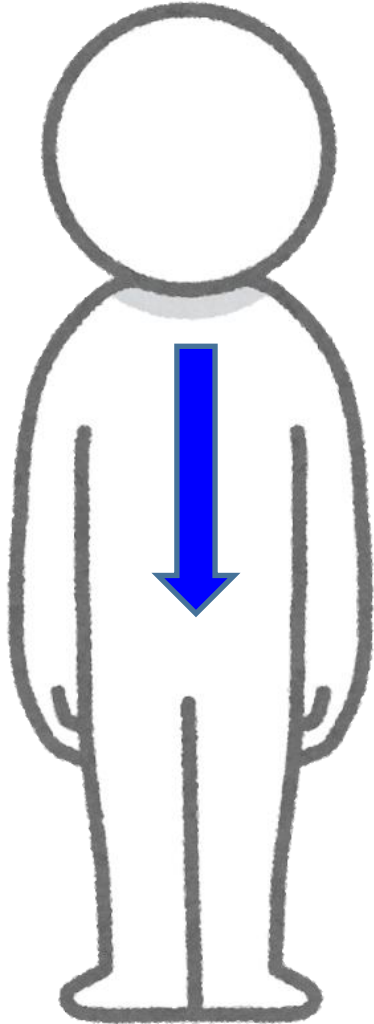
「エコー検査のルール1」

エコーのスケッチについて

上



下



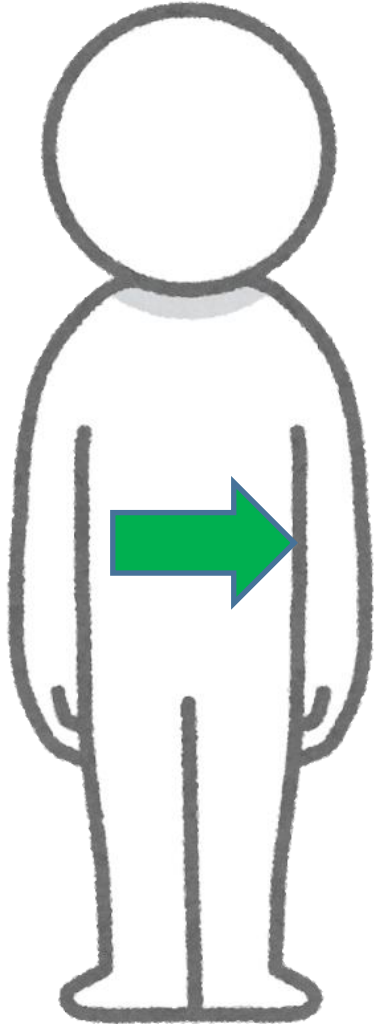
「エコー検査のルール2」

エコーのスケッチについて

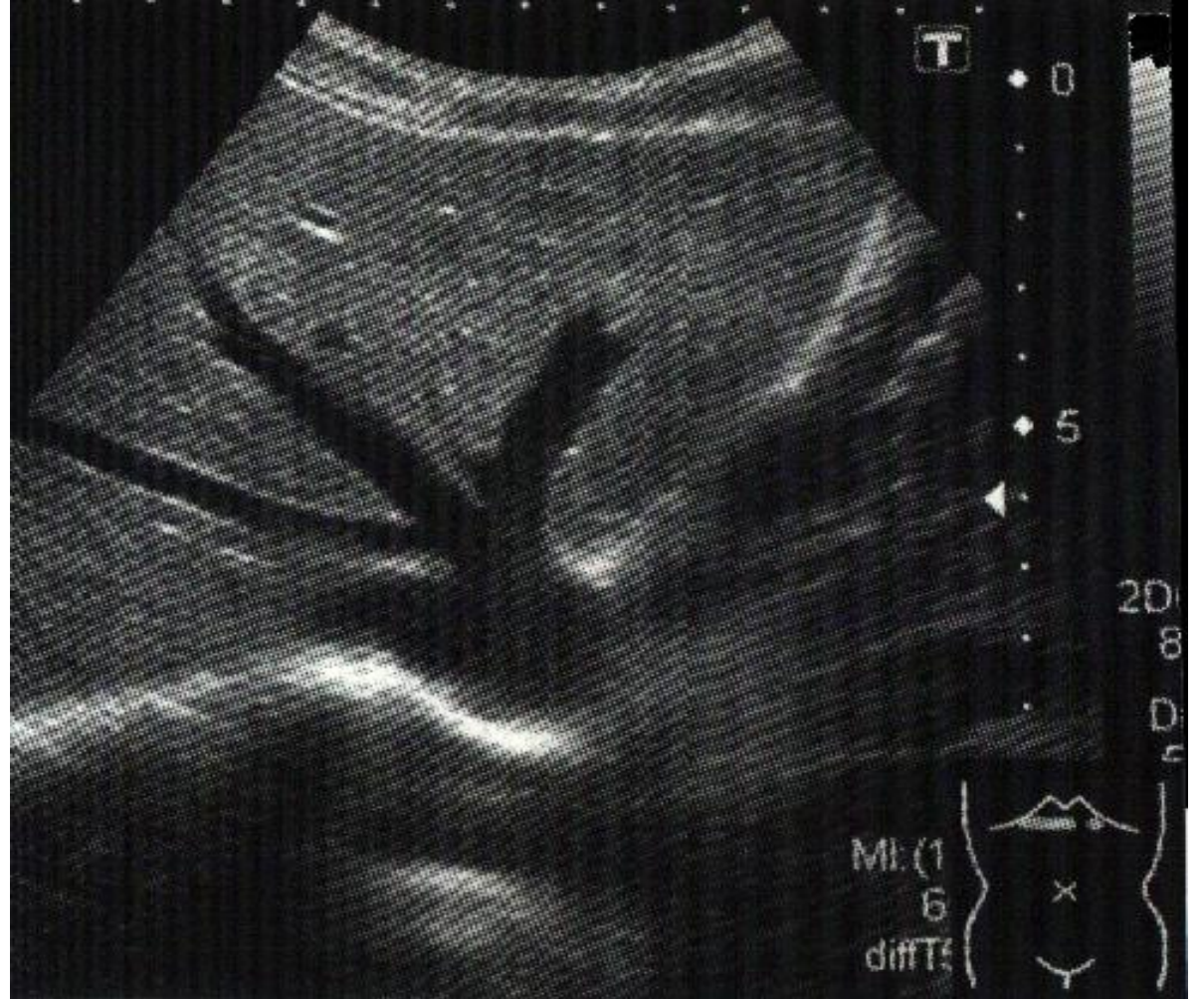右



左



CTと一緒に！

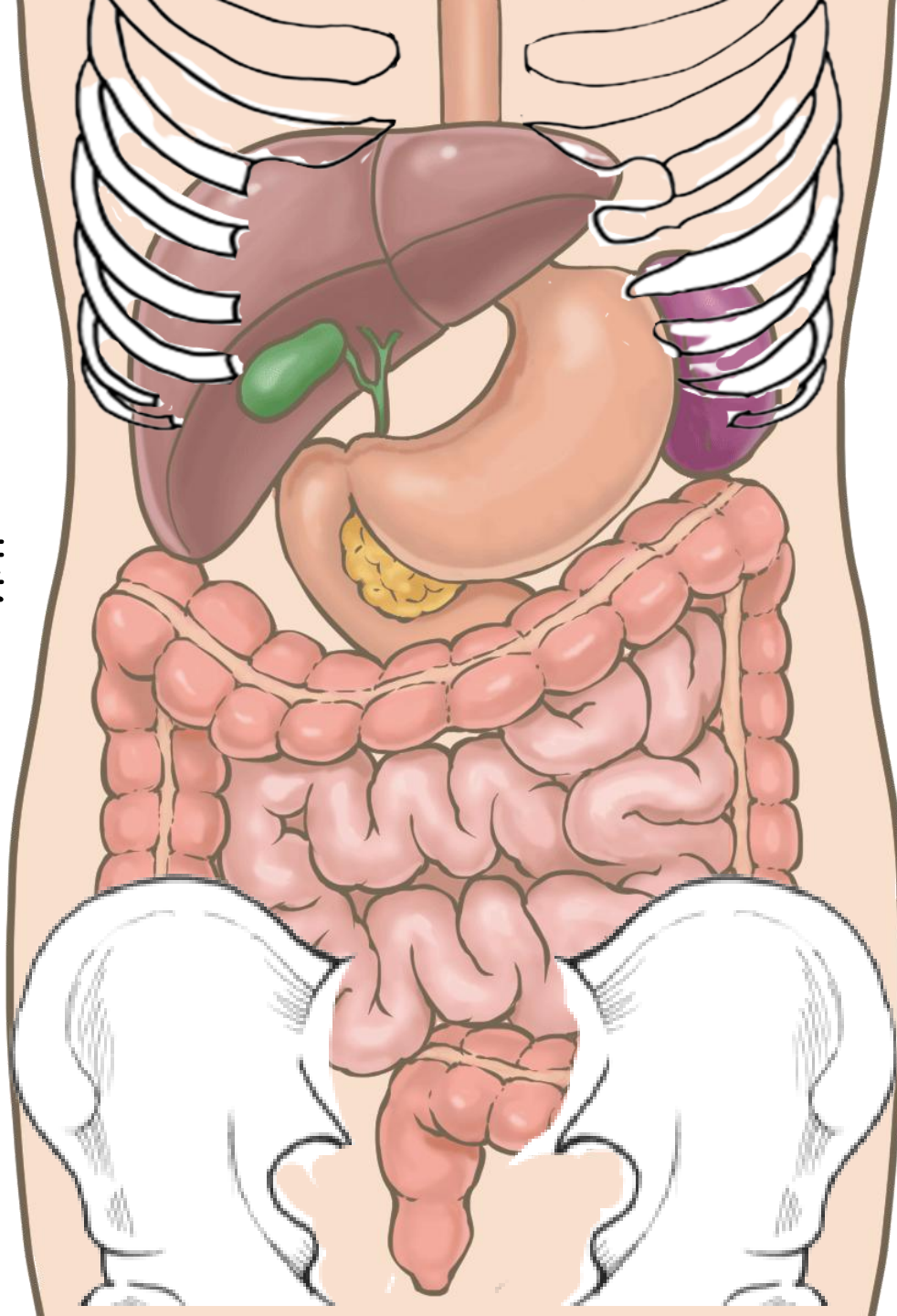


「腹部消化管」

レポートの

「プローブの位置」

に使う言葉



右下肋部

心窩部

左下肋部

右側腹部

臍部(おへそ)

左側腹部

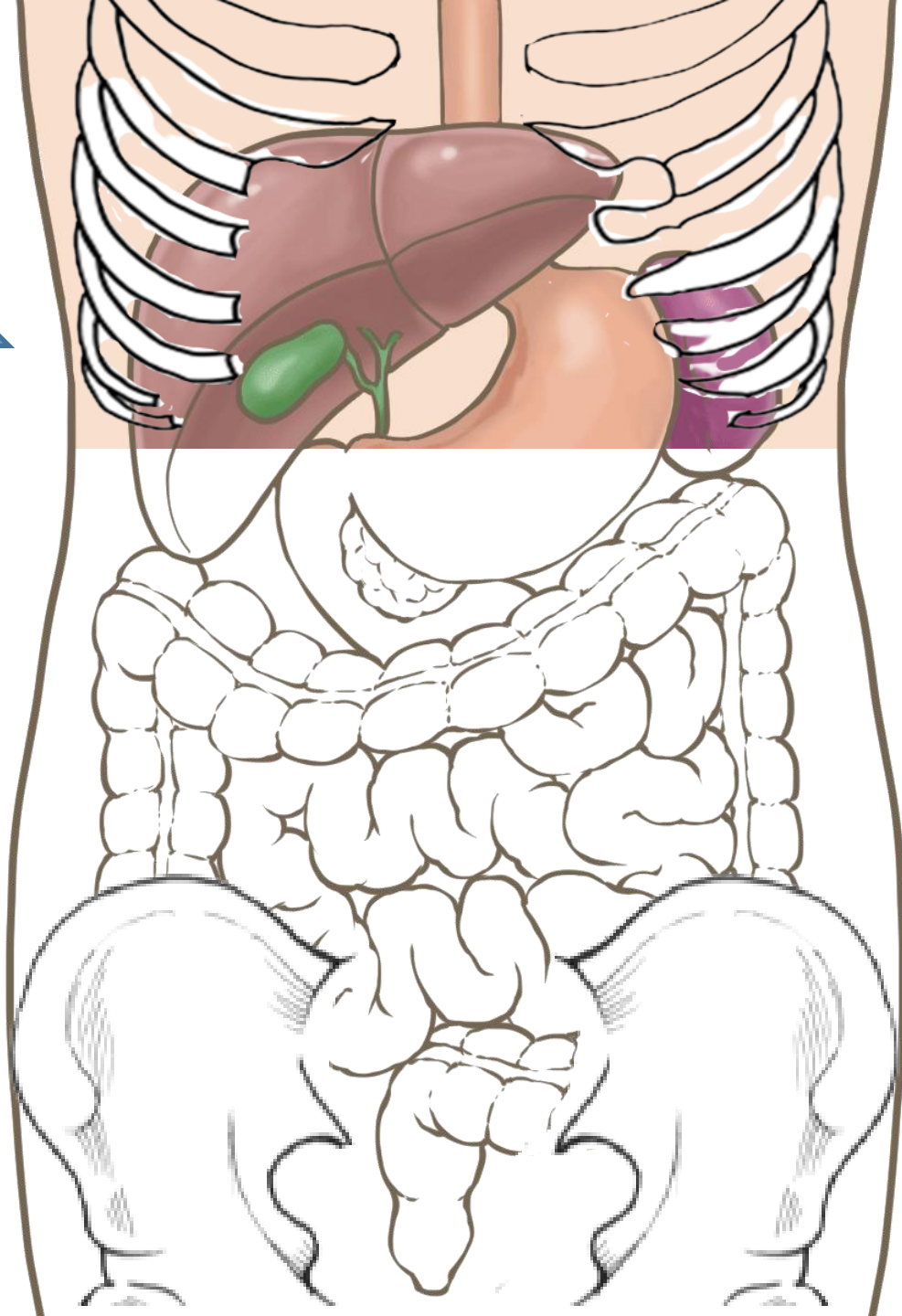

右鼠径部

下腹部

左鼠径部

「腹部消化管」

肋骨下縁



右下肋部

心窩部

左下肋部

右側腹部

臍部(おへそ)

左側腹部

右鼠径部

下腹部

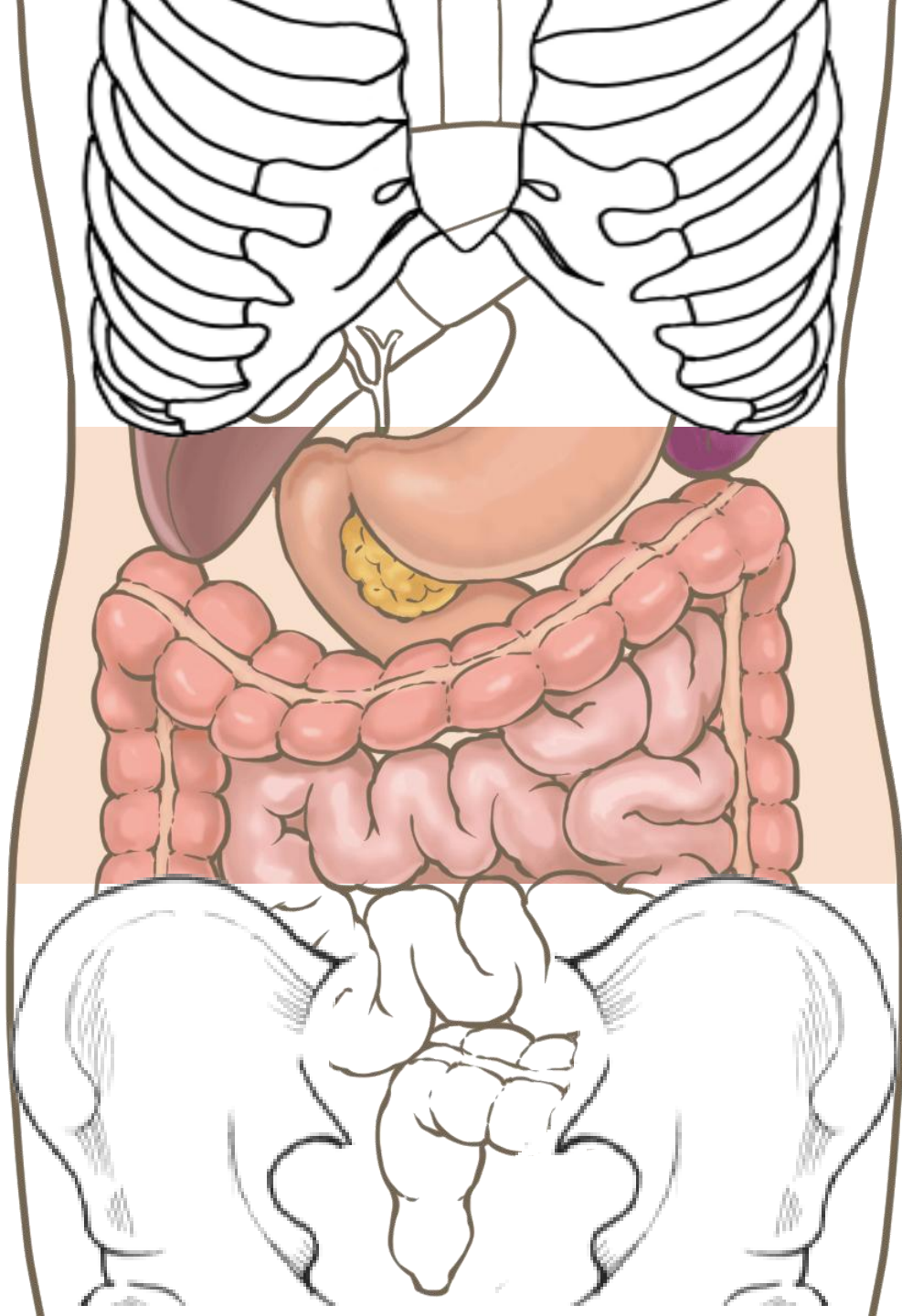
左鼠径部

「腹部消化管」

肋骨下縁



腸骨稜上縁



右下肋部

心窩部

左下肋部

右側腹部

臍部(おへそ)

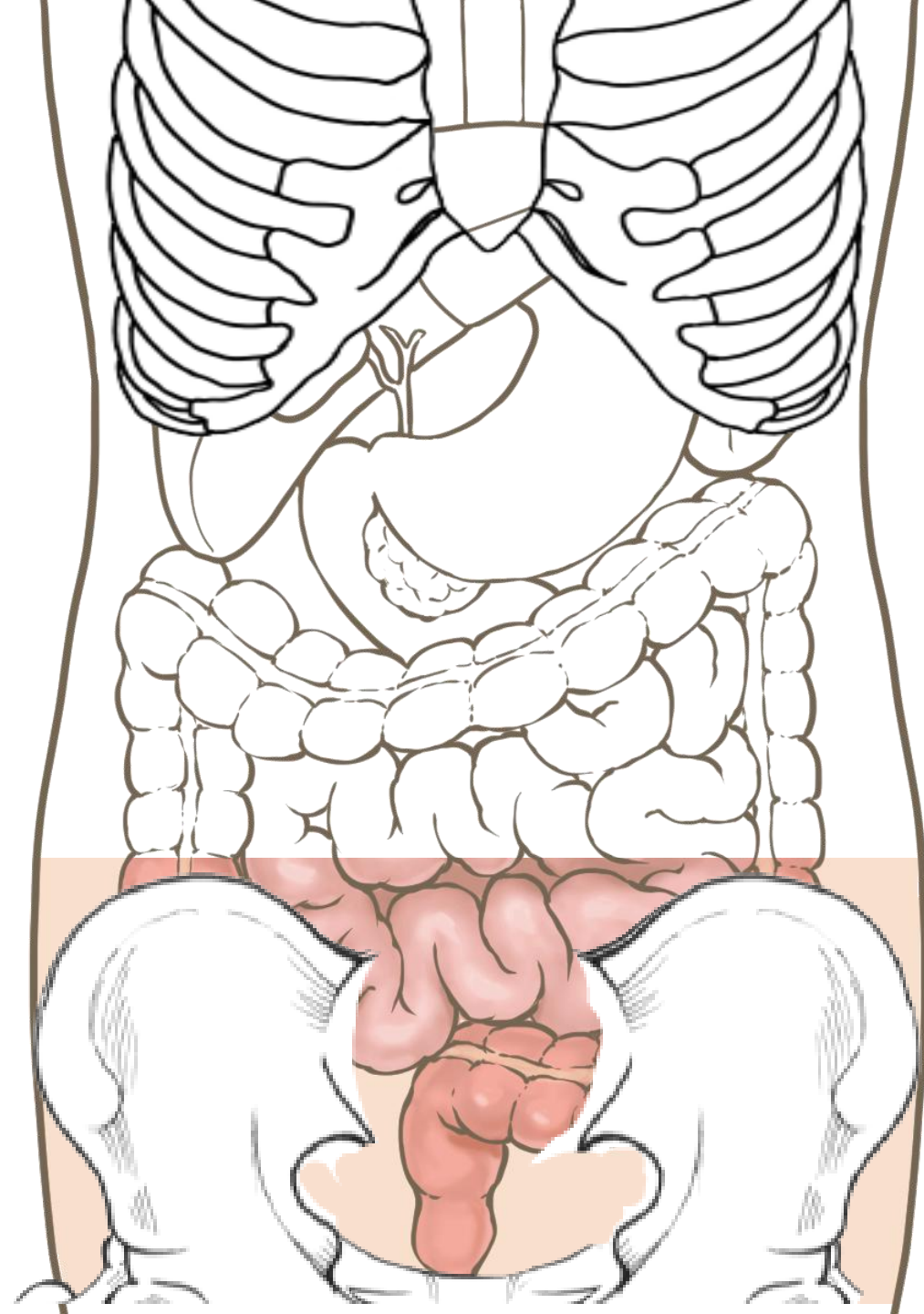
左側腹部

右鼠径部

下腹部


左鼠径部

「腹部消化管」



- 右下肋部
- 心窩部
- 左下肋部
- 右側腹部
- 臍部(おへそ)
- 左側腹部
- 右鼠径部
- 下腹部
- 左鼠径部

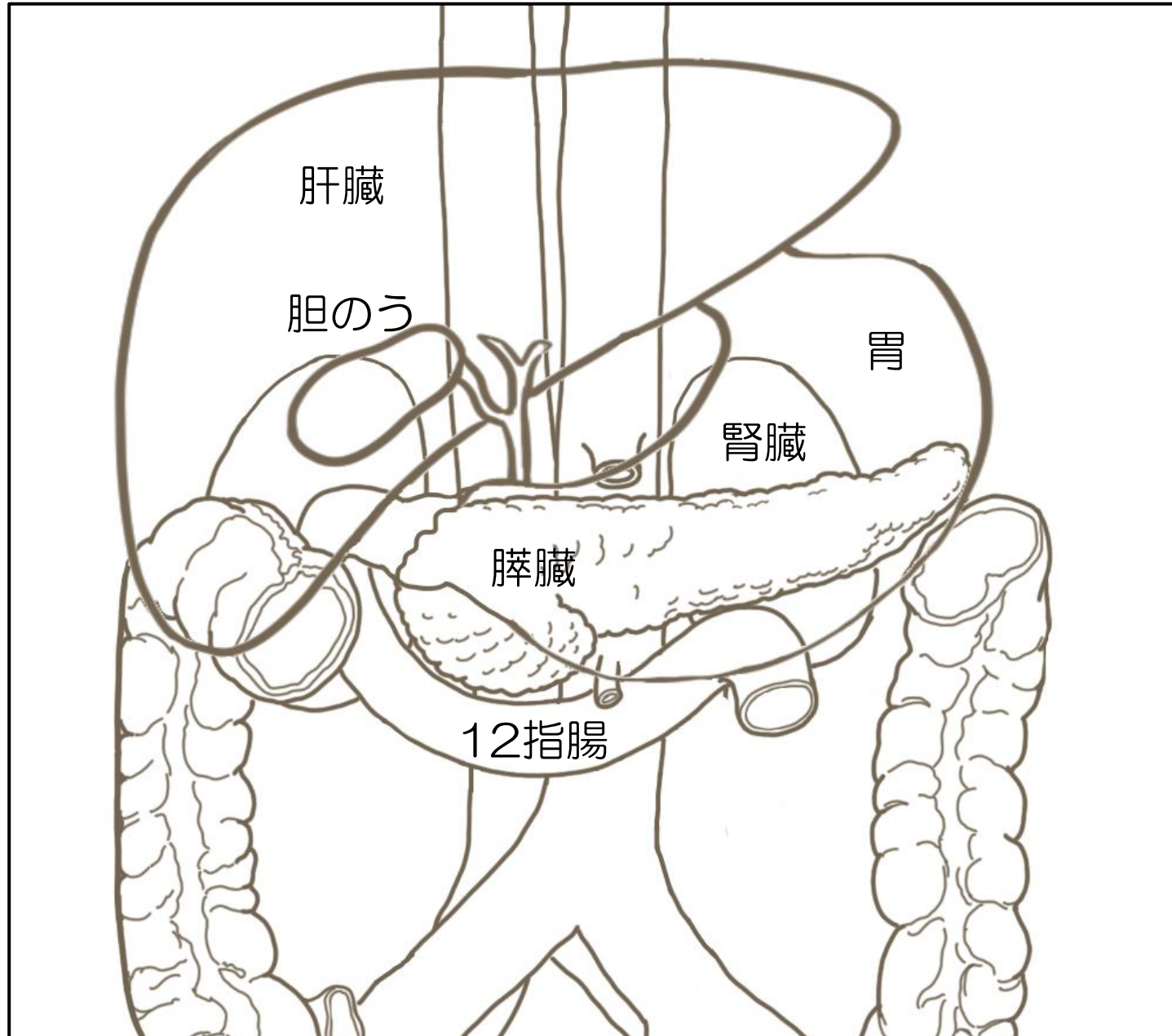
腸骨稜上縁



参考にどうぞ

腹部大静脈

腹部大動脈



参考にどうぞ

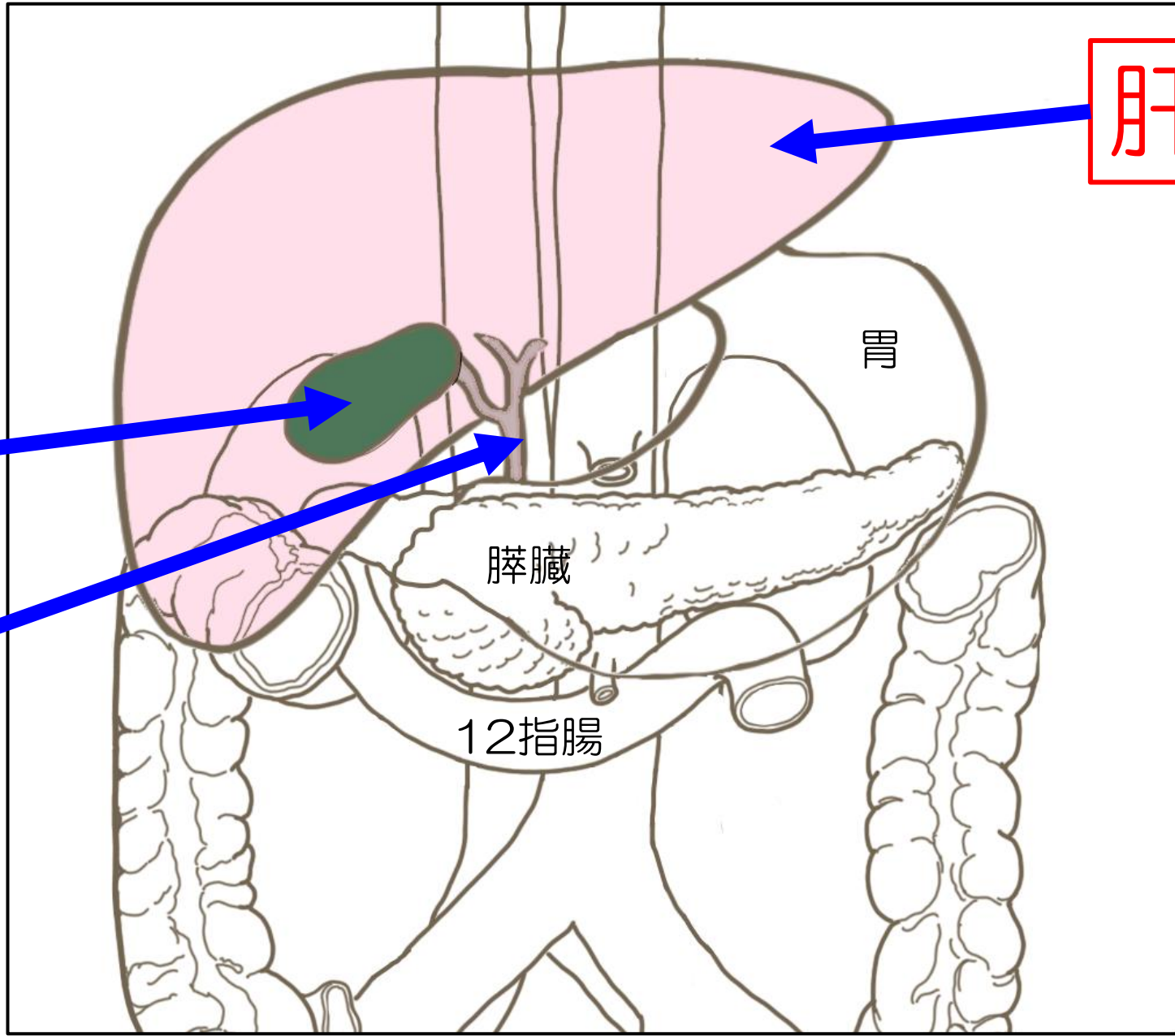
腹部大静脈

腹部大動脈

肝臓

胆のう

総胆管



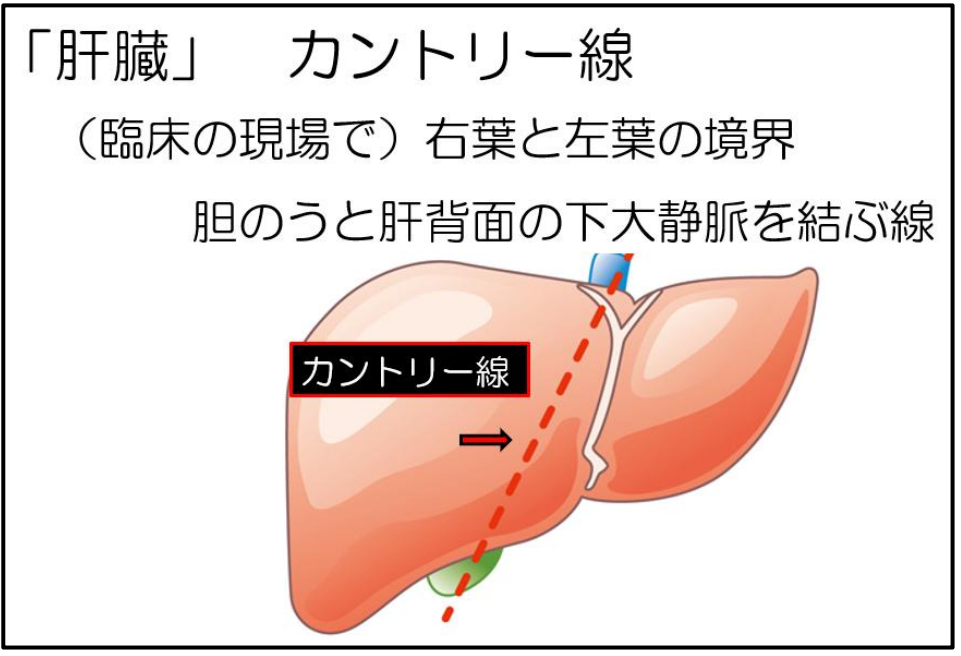
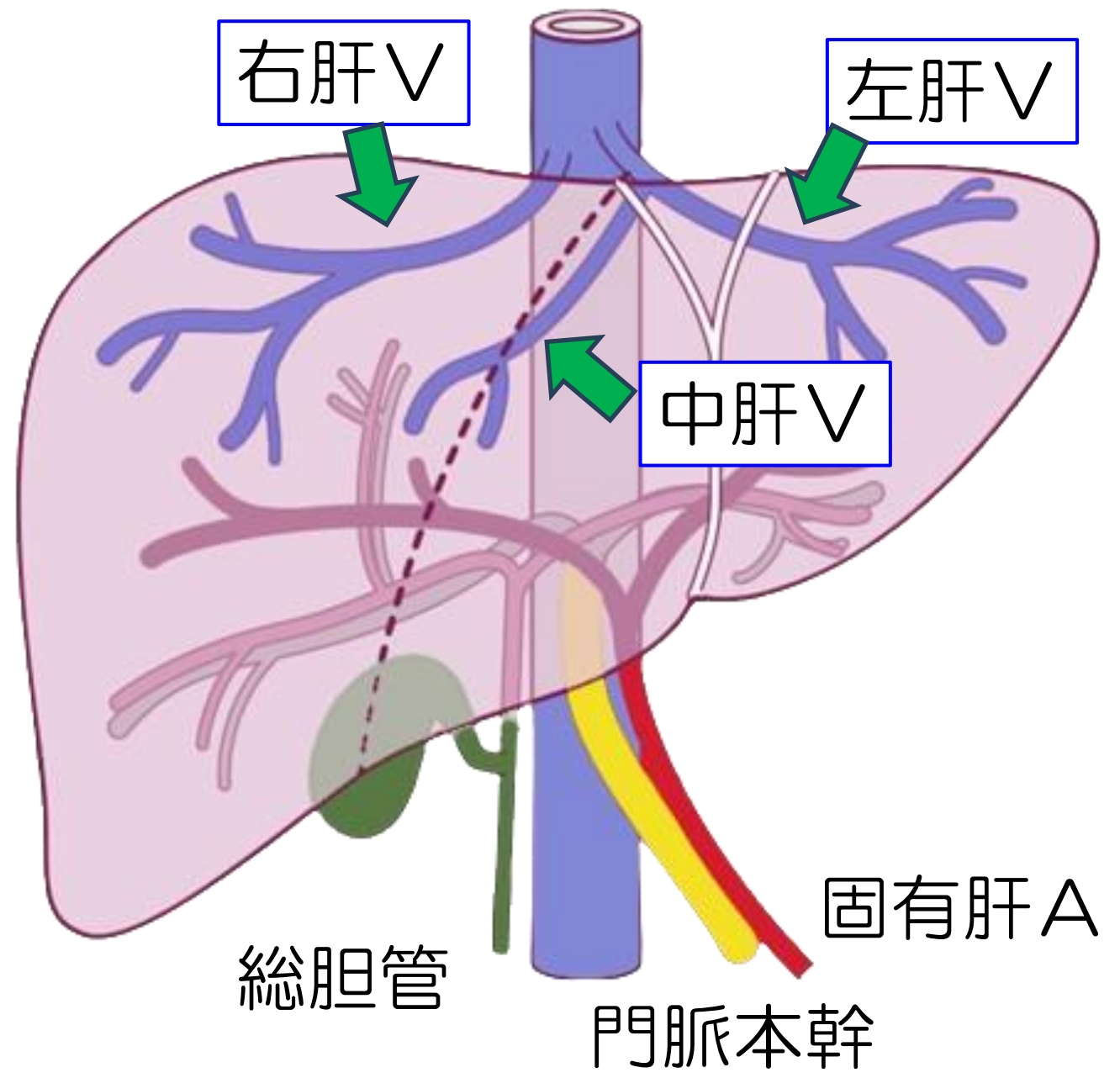
胃

膵臓

12指腸

参考にどうぞ（肝内の血管）

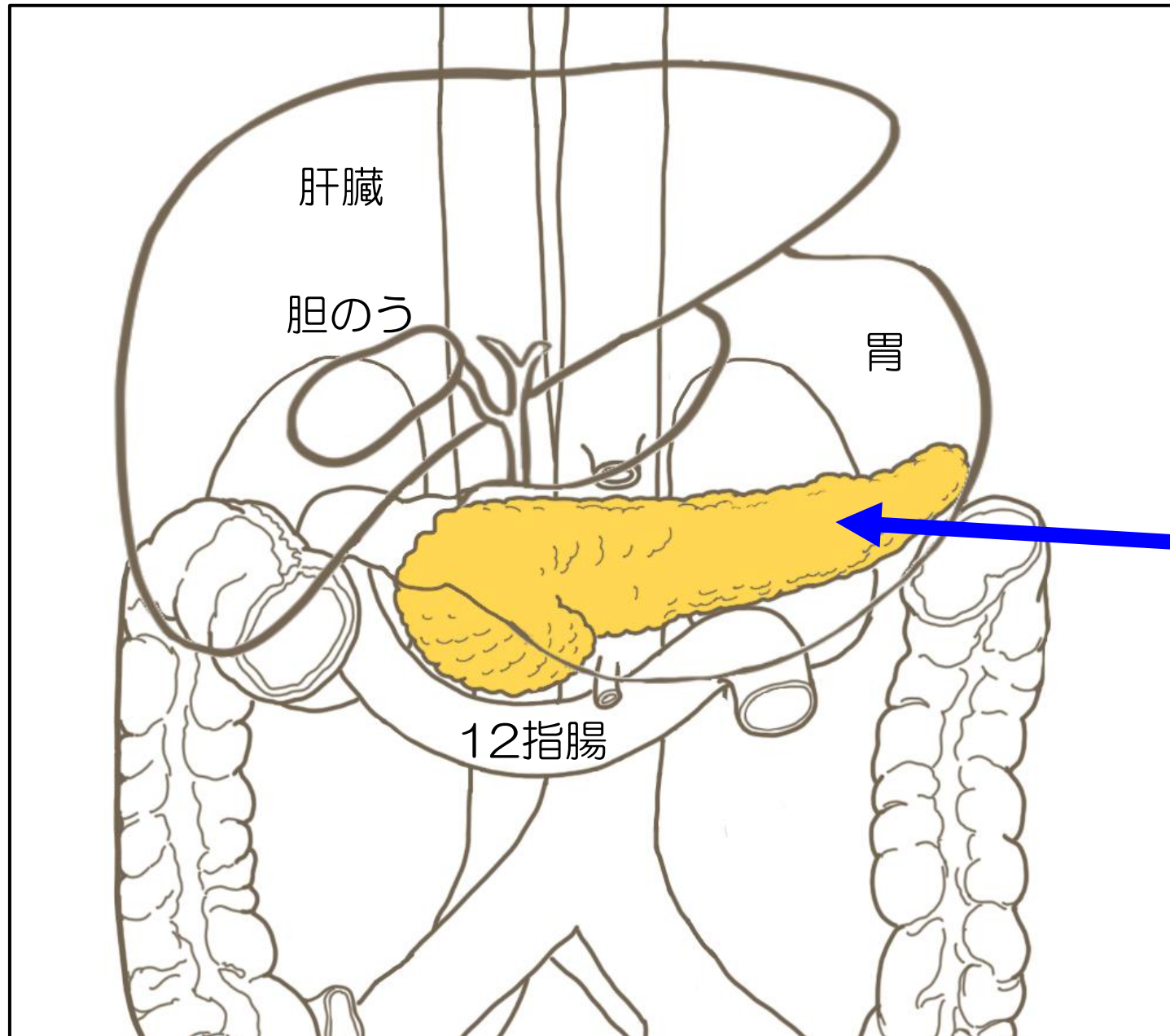
下大静脈



参考どうぞ

腹部大静脈

腹部大動脈



肝臓

胆のう

胃

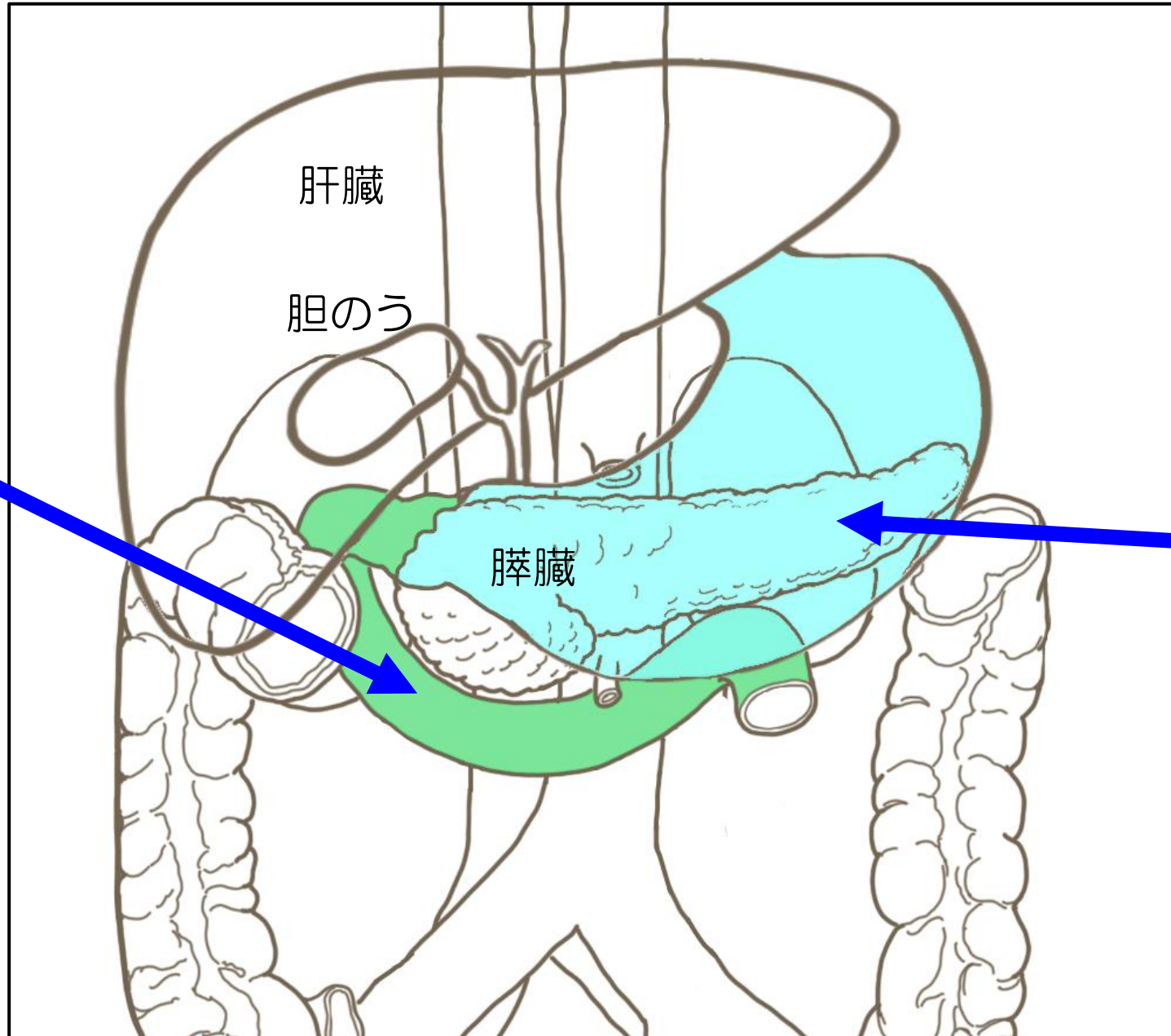
12指腸

脾臓

参考にどうぞ

腹部大静脈

腹部大動脈

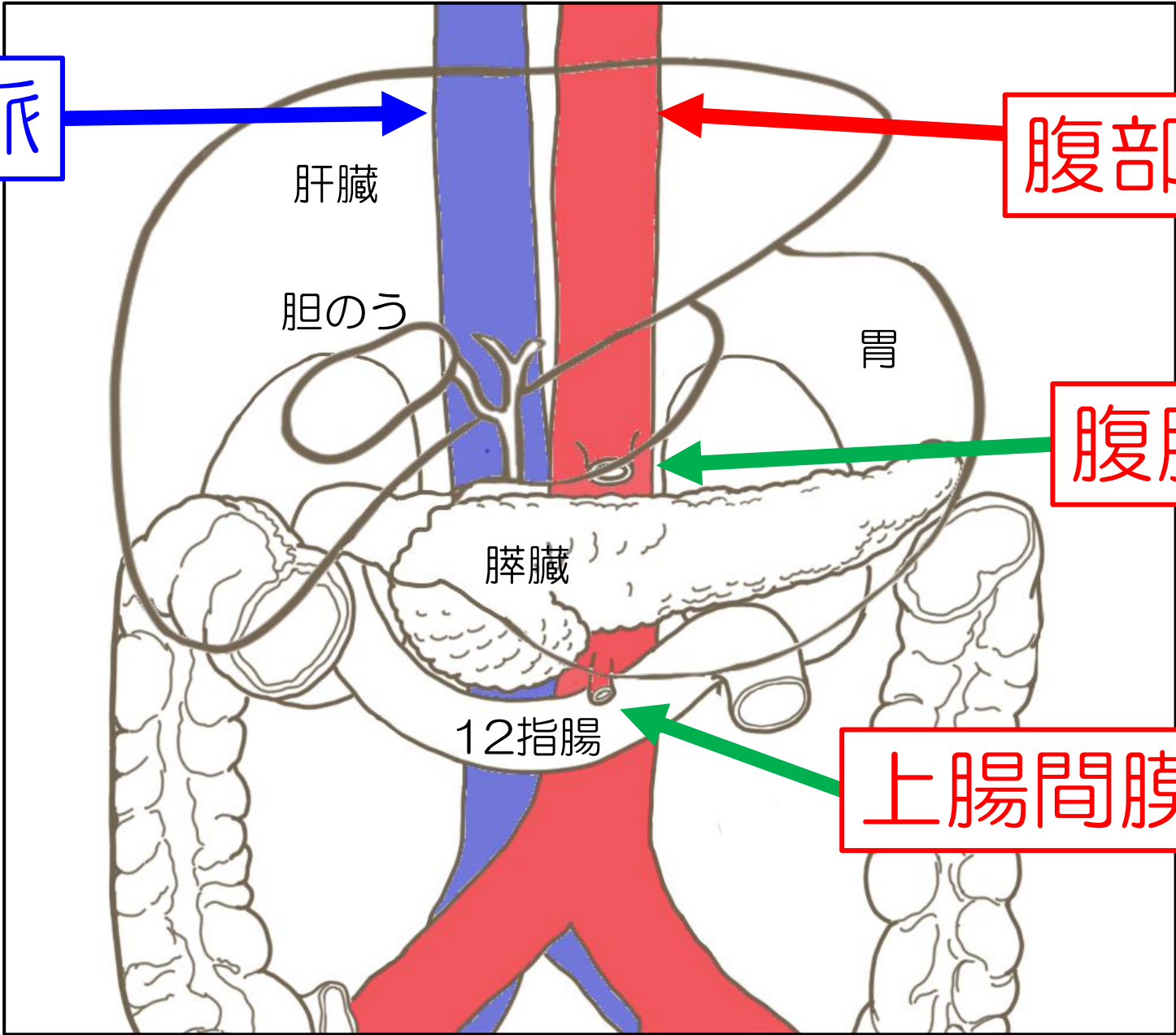


12指腸

胃

参考にどうぞ

下大静脈



腹部大動脈

腹腔動脈

上腸間膜動脈

肝臓

胆のう

胃

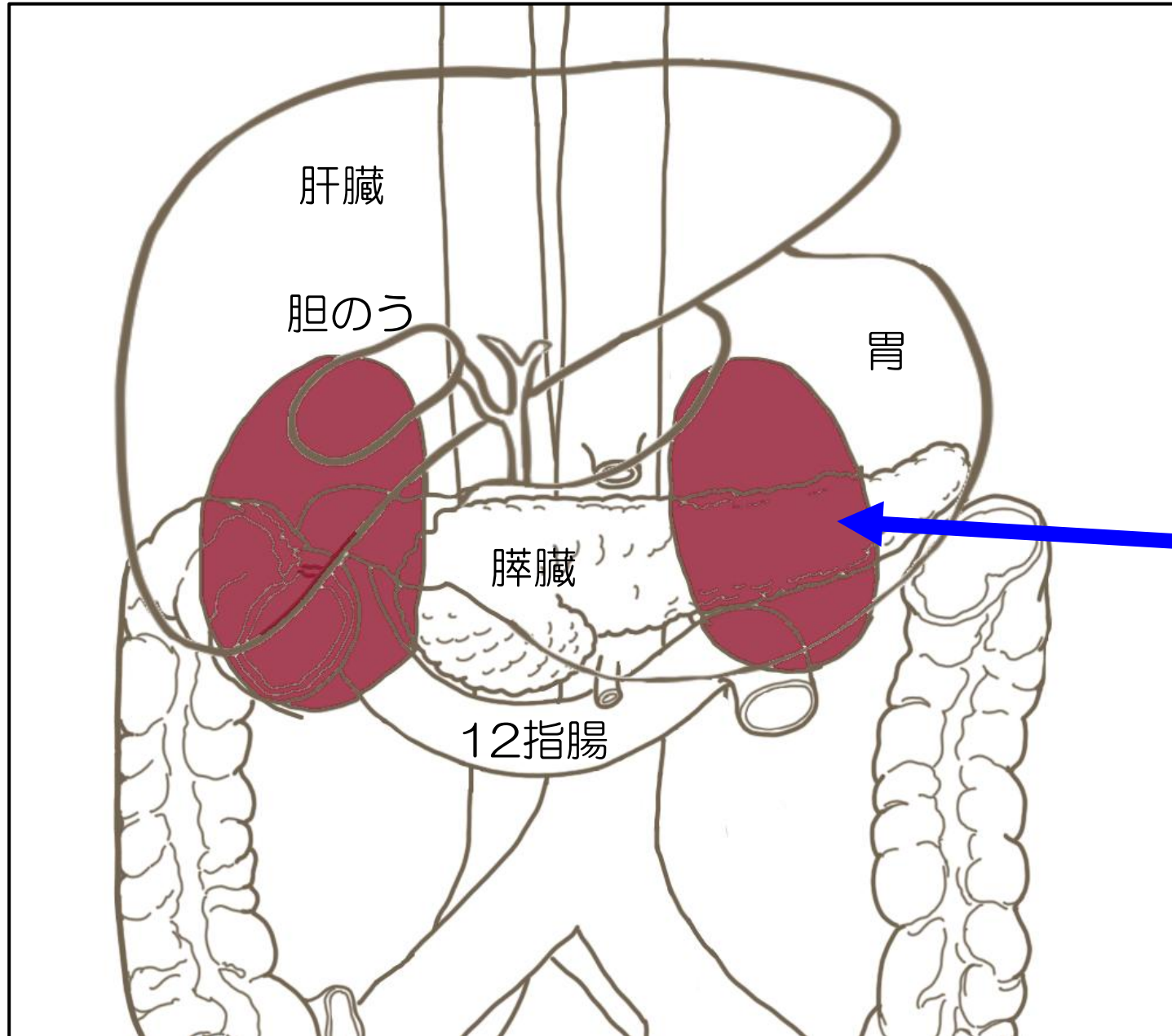
脾臓

12指腸

参考にどうぞ

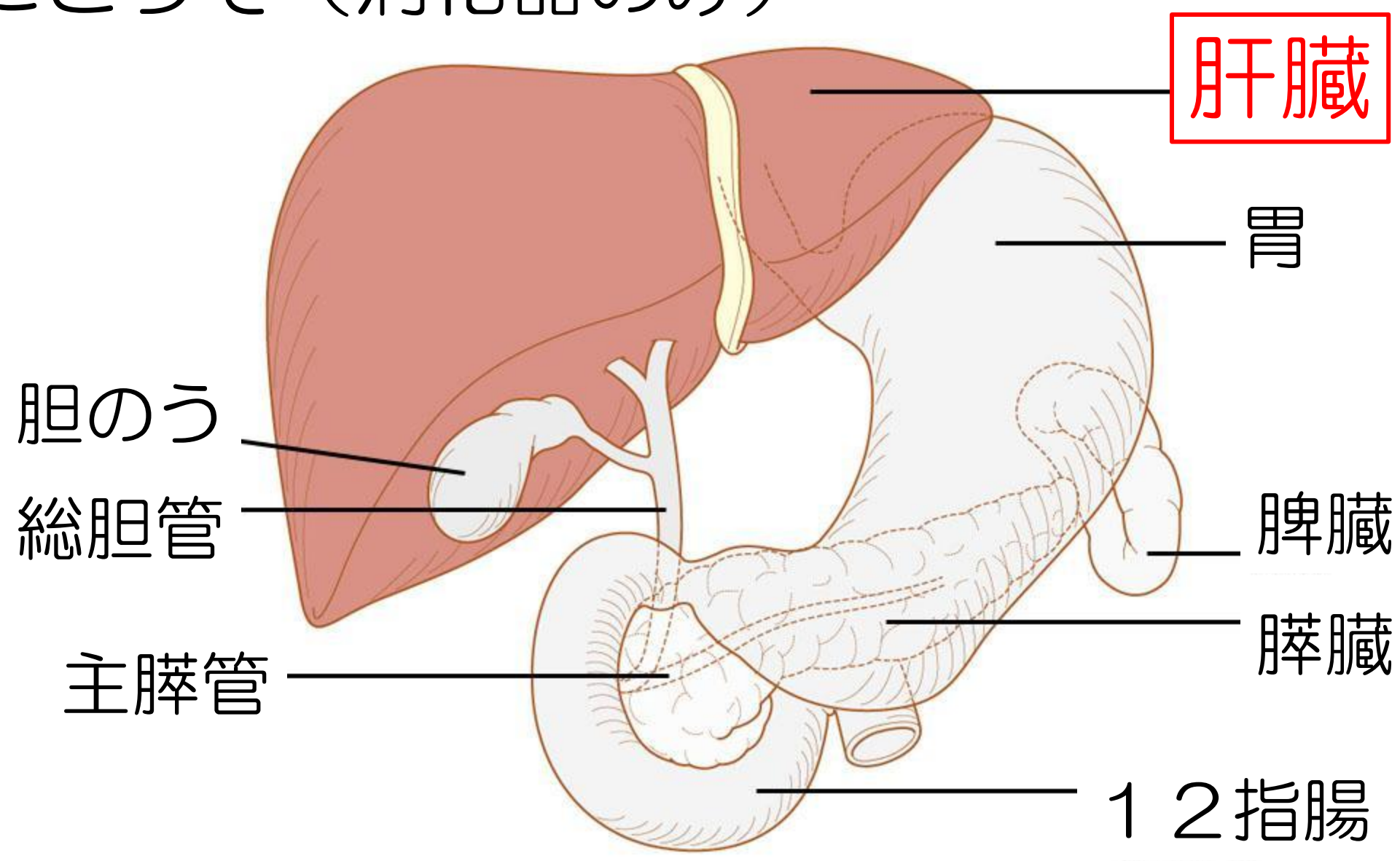
腹部大静脈

腹部大動脈

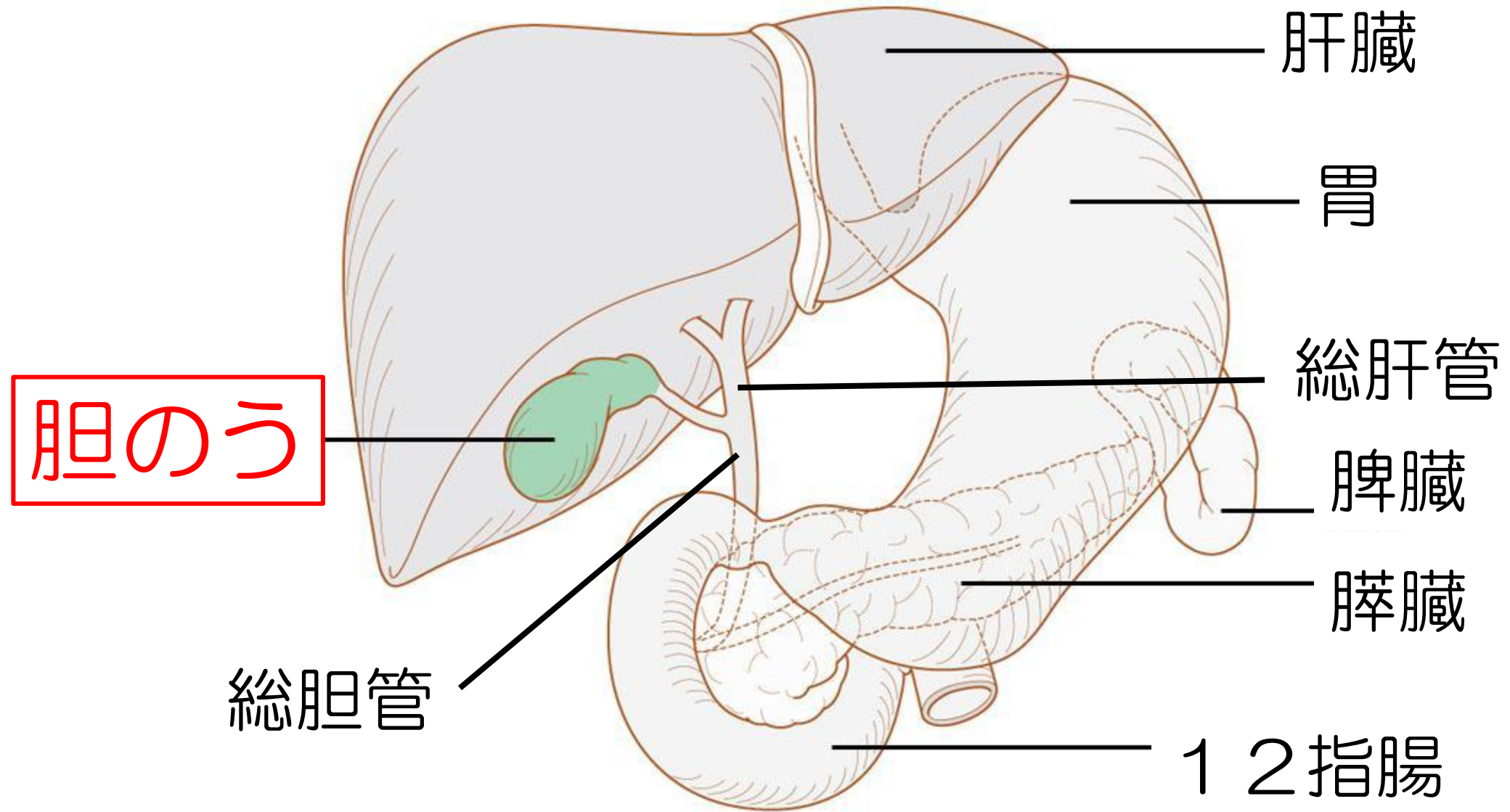


腎臓

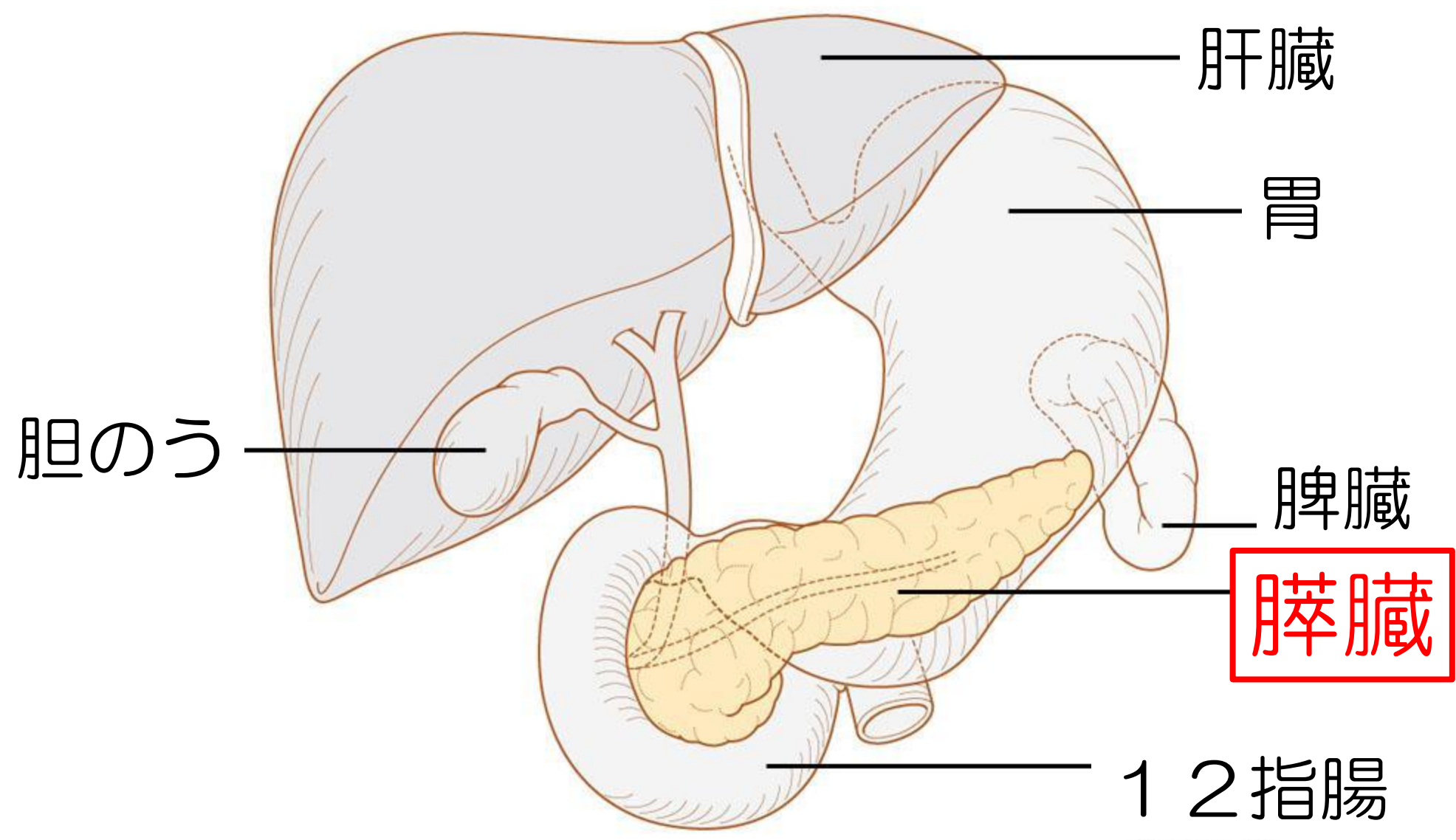
参考にどうぞ（消化器のみ）



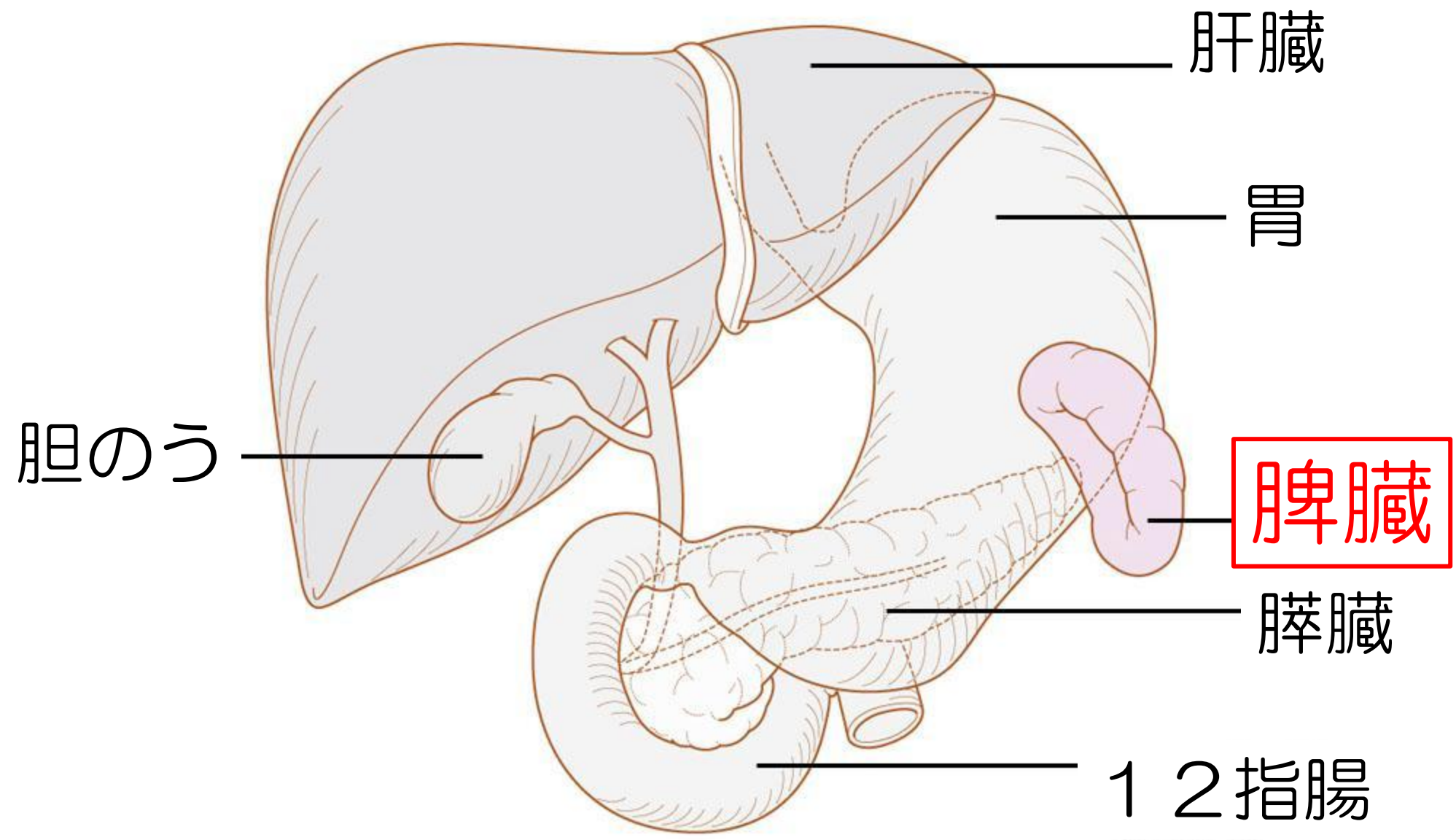
参考にどうぞ（消化器のみ）



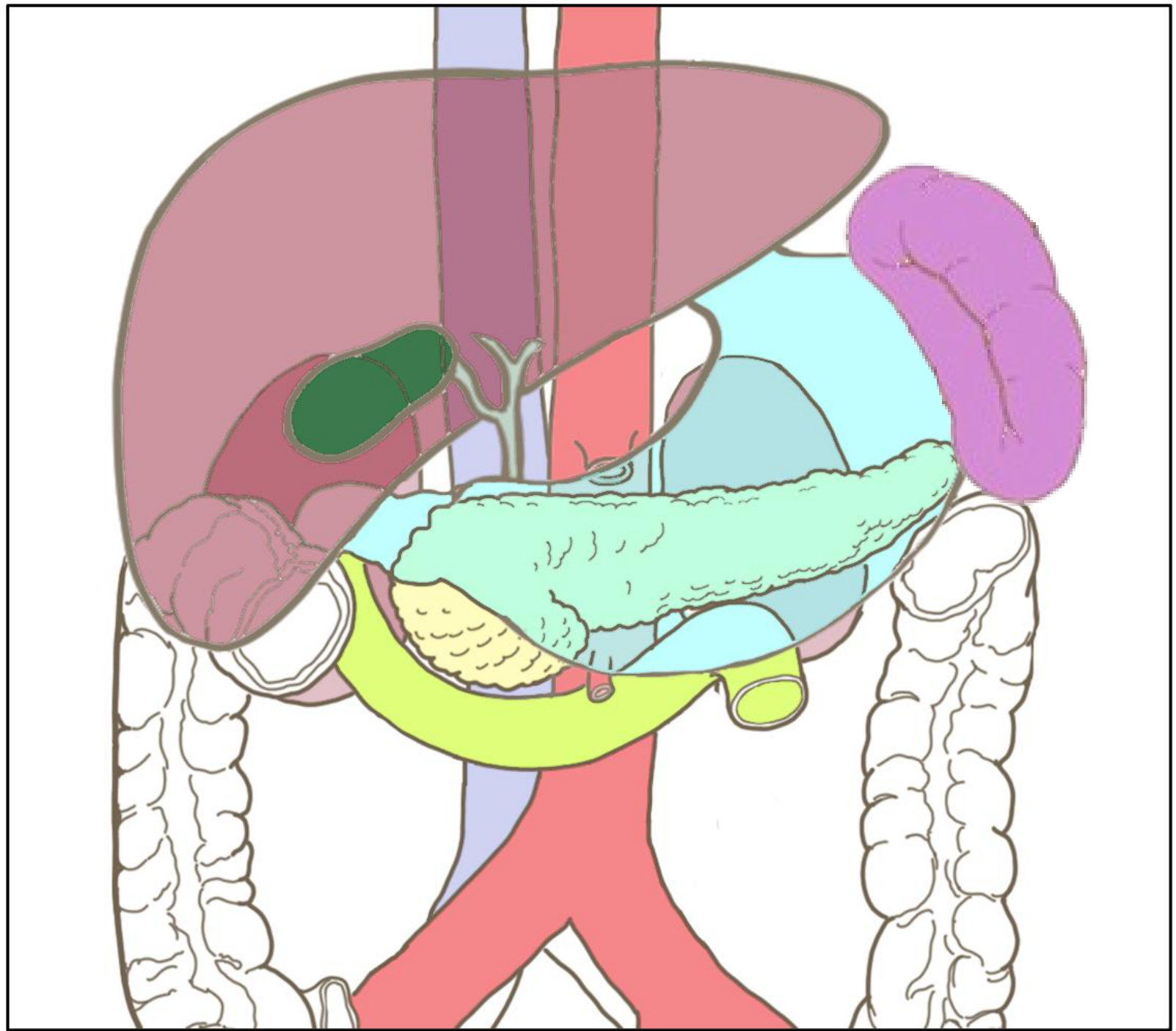
参考にどうぞ（消化器のみ）



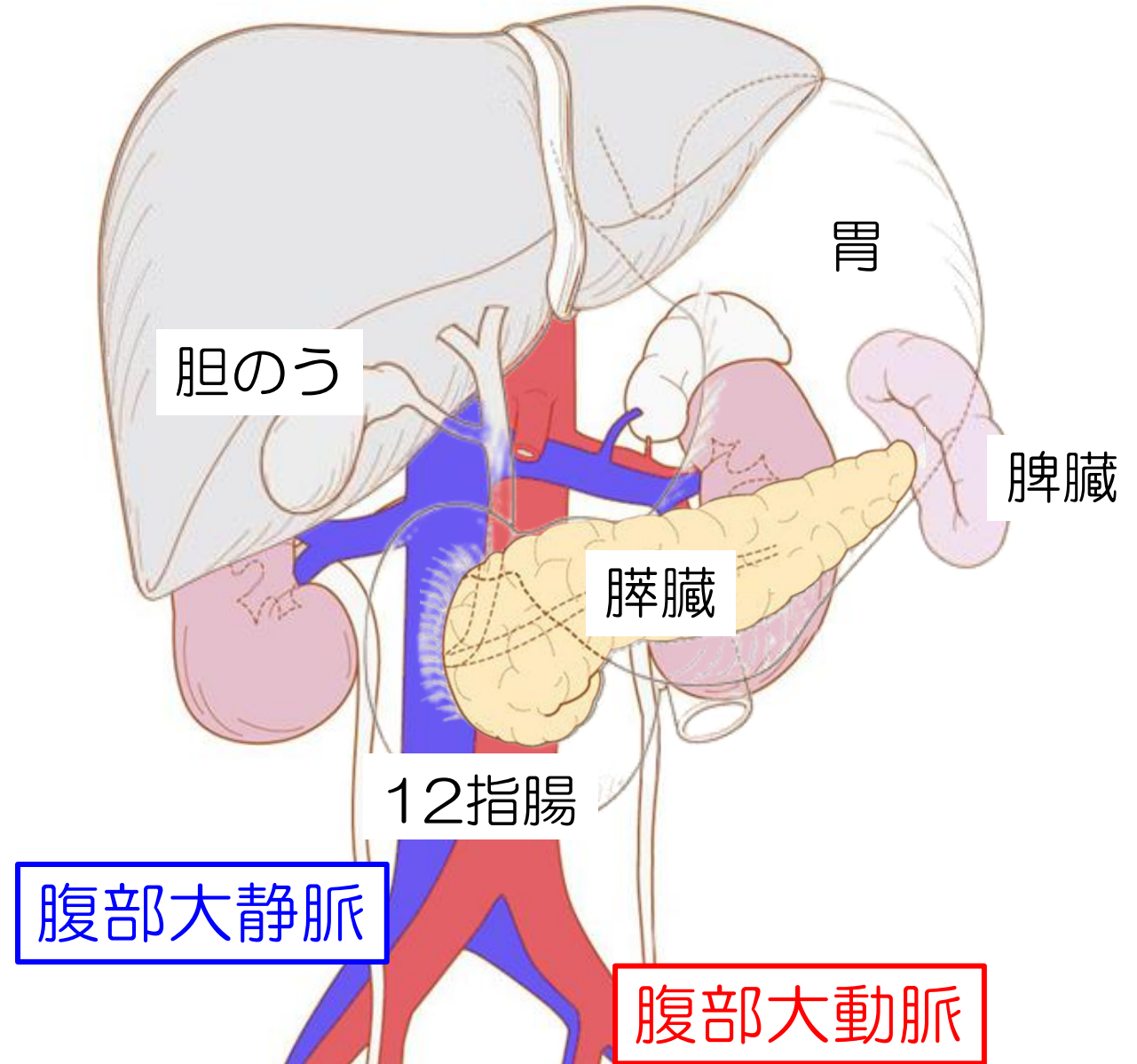
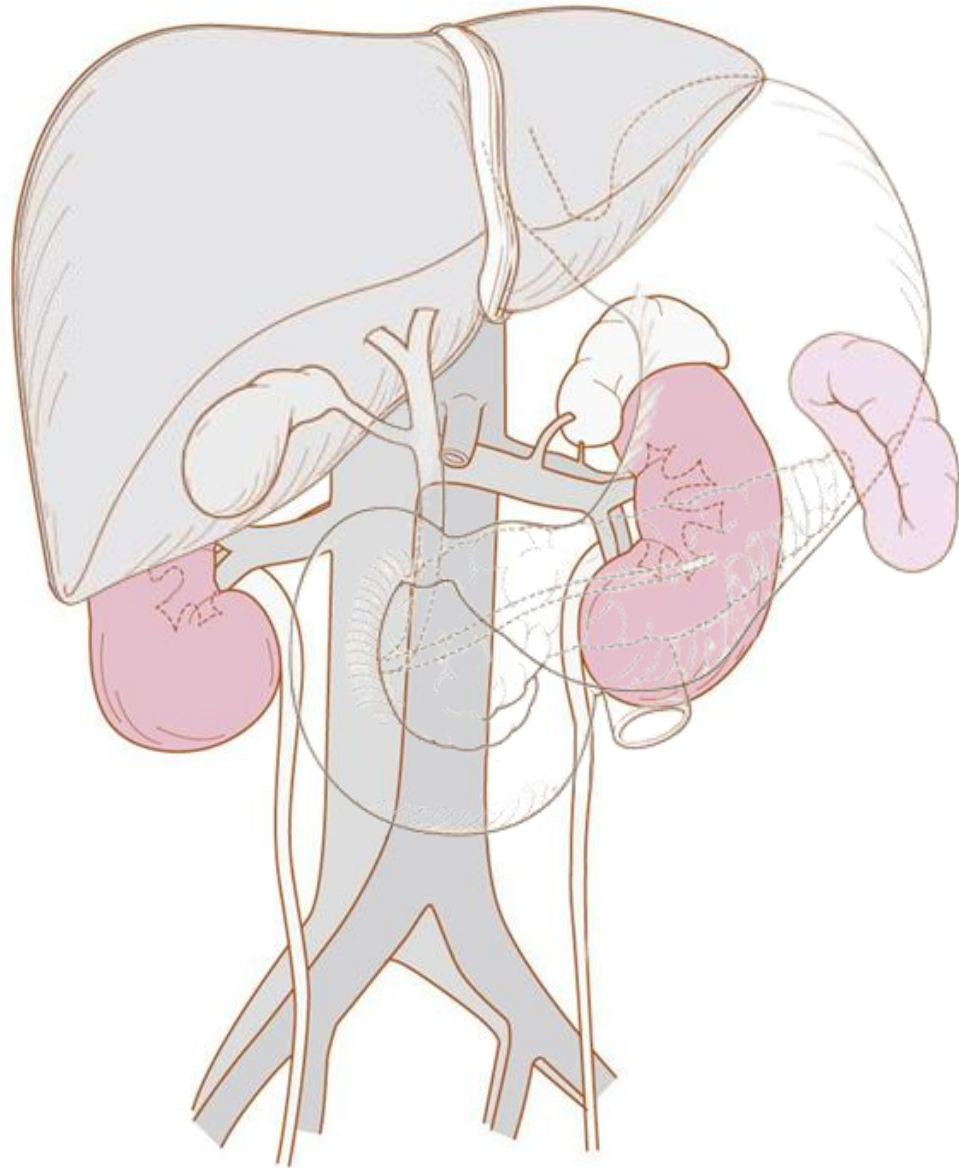
参考にどうぞ（消化器のみ）



まとめ



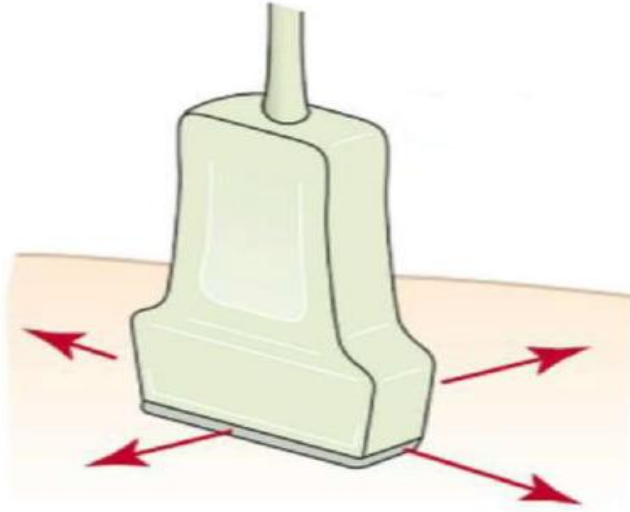
まとめ



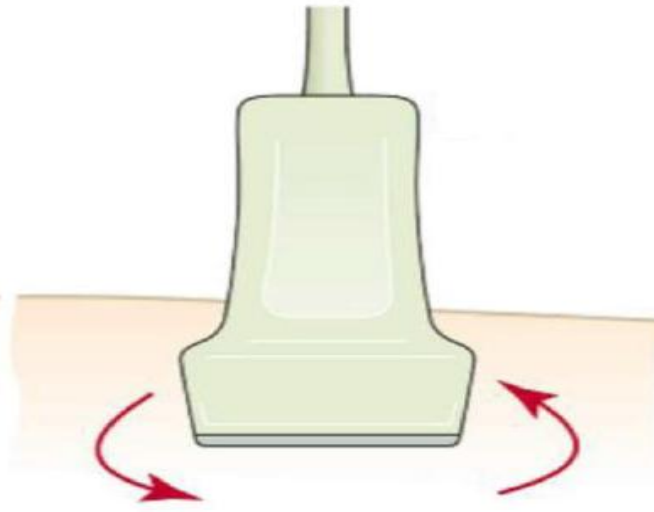
「プローブの動かかし方」

持ち方：鉛筆持ち

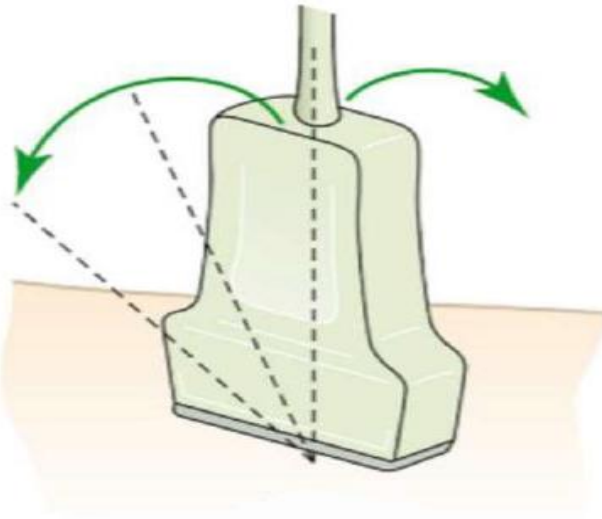
水平移動



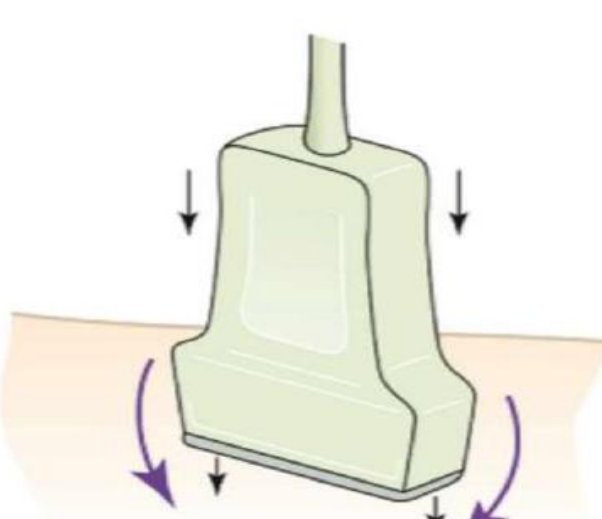
回転



前後に傾ける



左右に傾ける



「プローブの動かしかた」

持ち方：鉛筆持ち

水平移動
(平行操作) : プローブの角度を変えずに
前後左右に移動する

前後に傾ける : 体表にあてる位置を変えずに
(扇動操作) 扇をあおぐように、体表に対する角度を変える

左右に傾ける : 体表にあてる場所を変えずに
(振り操作) プローブの中央を支点にして左右上下に振る

回転操作 : プローブの中央部を中心軸にして回転する

検査学5 エコーの実験について

プローブ：落とさないように

整合層（ガラス）が
割れちゃったら

弁償なるかもやで！



必ずコードを持つ人を配置して！

「GE社製 基本」


見える深さを調節する

STC

Depth

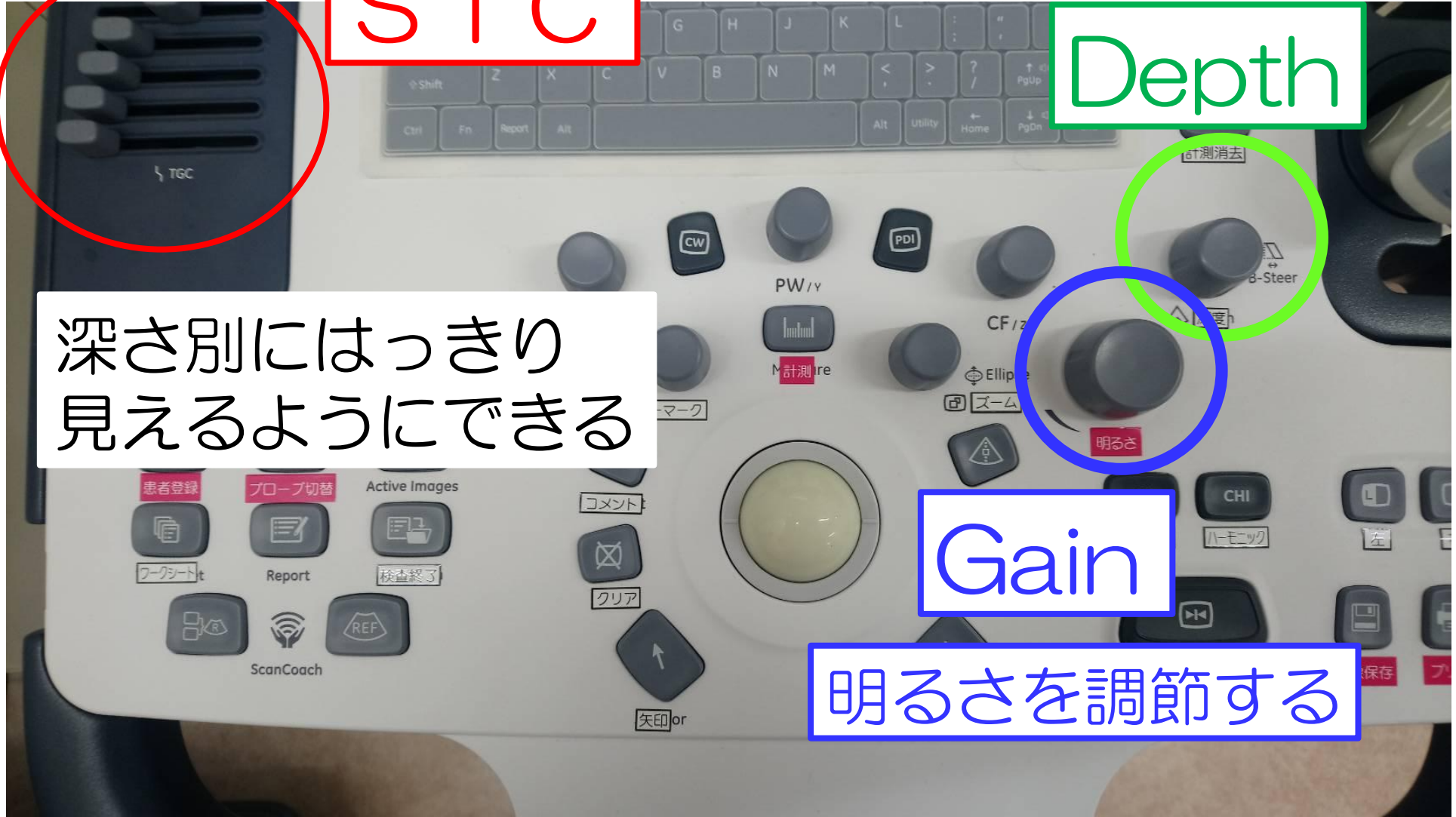

深さ別にはっきり見えるようにできる



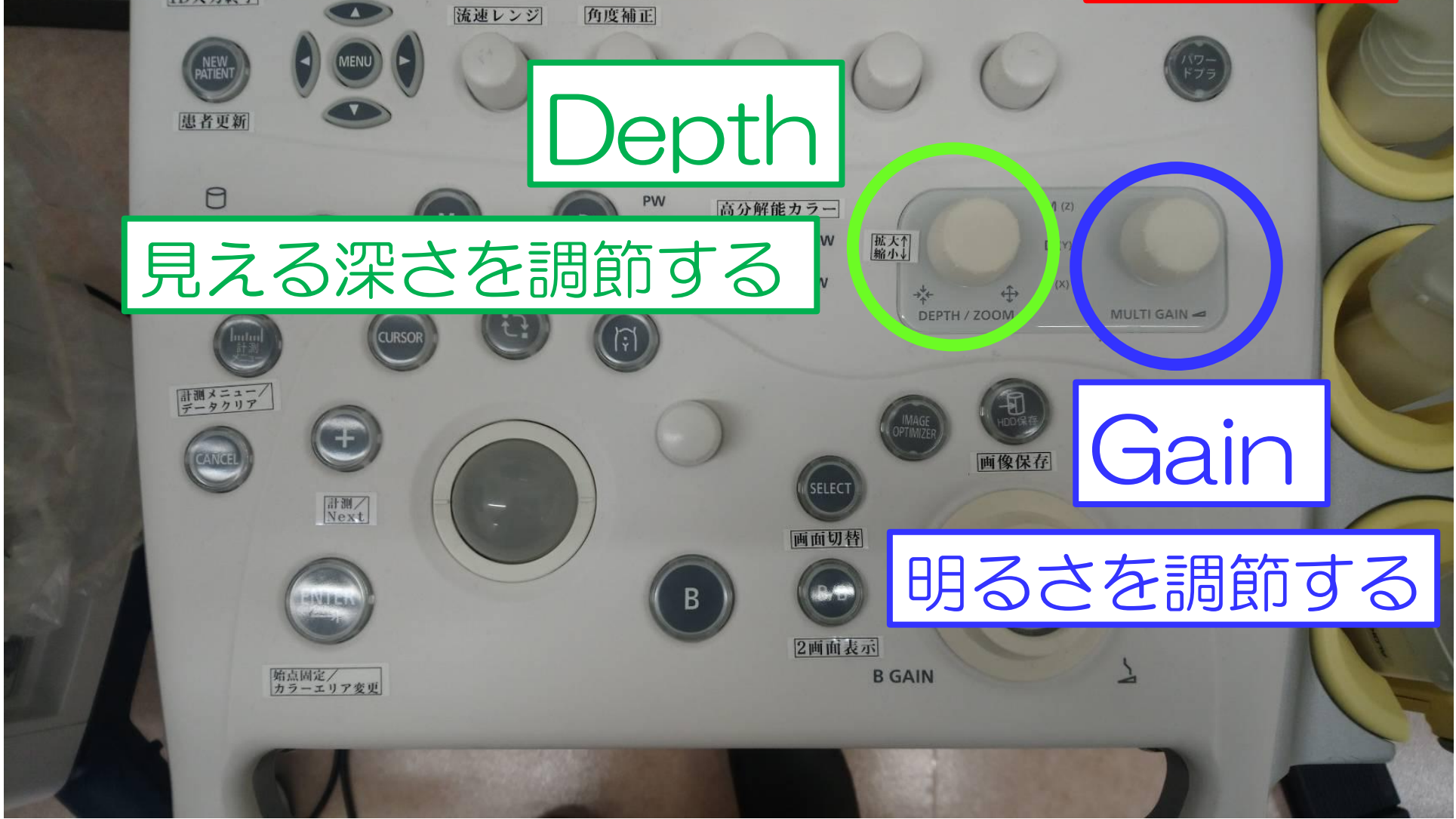
Gain

明るさを調節する



「Hitachi社製 基本」

STC



Depth

見える深さを調節する

Gain

明るさを調節する